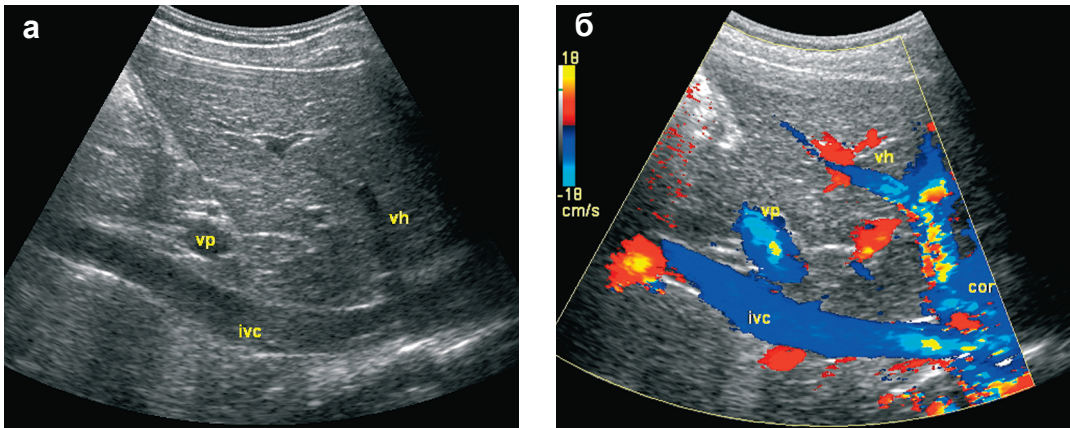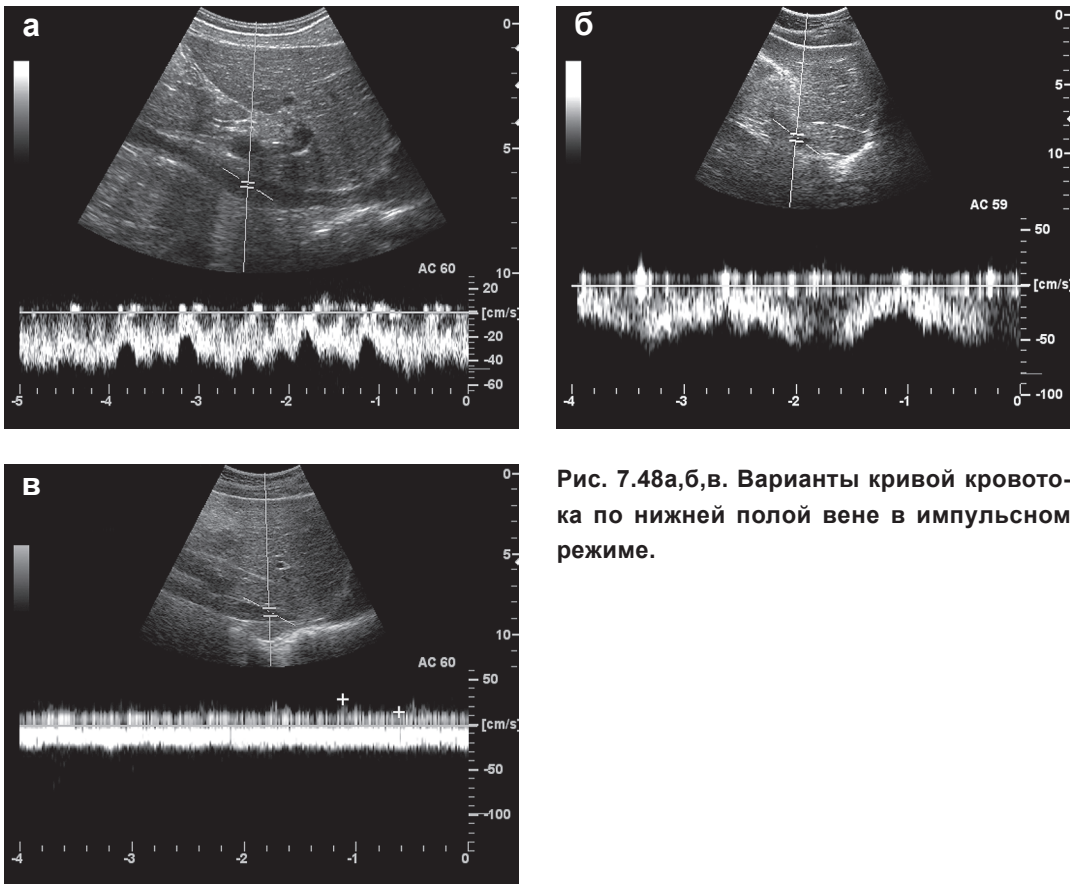


**Рис. 7.47а,б.** Нижняя полая вена (*ivc* - нижняя полая вена, *vp* - воротная вена, *vh* - печеночная вена, *cor* - сердце):

**а** - нижняя полая вена (подпеченочный отдел) в В-режиме;

**б** - кровоток по нижней полой вене (подпеченочный отдел) в режиме ЦДК.



**Рис. 7.48а,б,в.** Варианты кривой кровотока по нижней полой вене в импульсном режиме.