

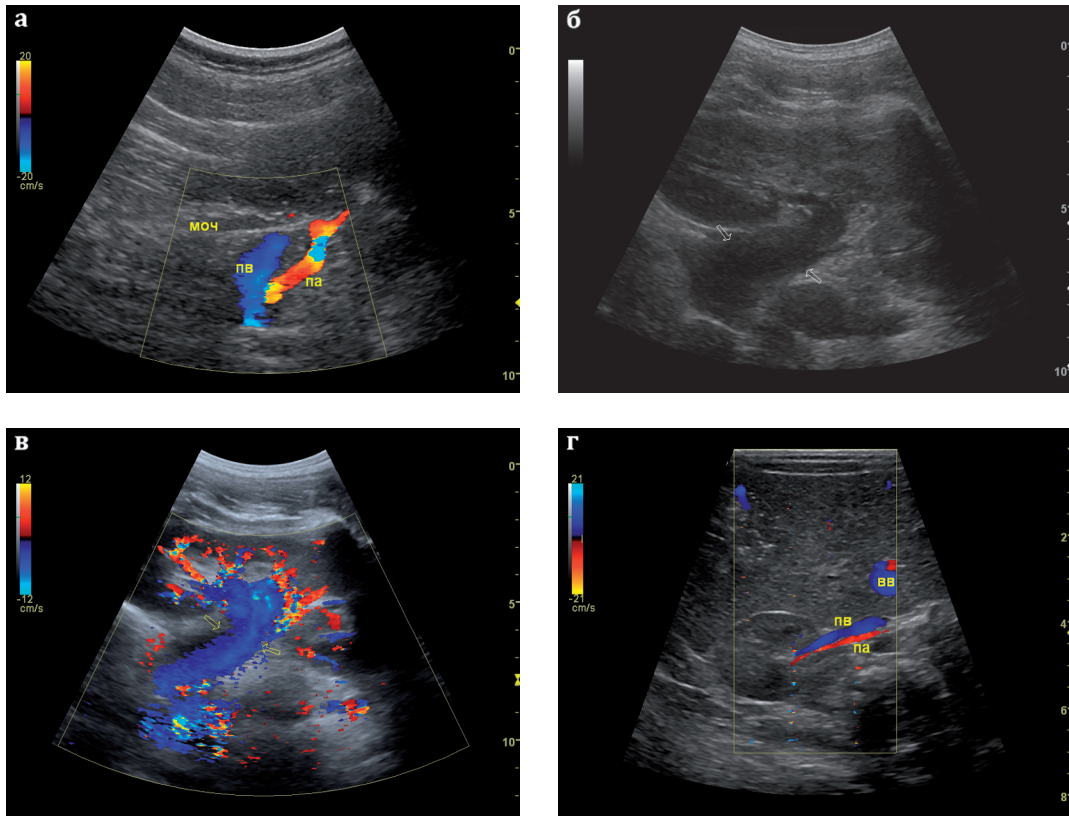Рис. 3.10а,б,в,г. Область ворот почки:

а - видимые мочеточник (**МОЧ**), почечная вена (**ПВ**), почечная артерия (**ПА**);

б - широкая почечная вена (стрелки);

в - картирование кровотока в широкой почечной вене (стрелки);

г - почечные вена (**ПВ**) и артерия (**ПА**), **ВВ** - воротная вена, попавшая в срез.

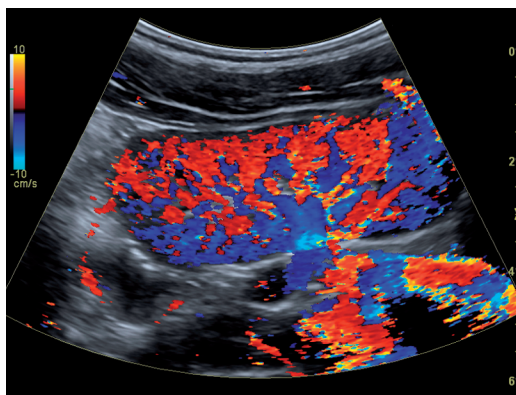


Рис. 3.11. Визуализация сосудов почек в режиме ЦДК.

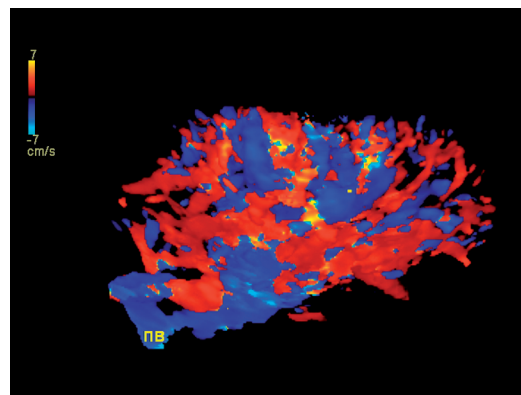


Рис. 3.12. Трехмерная реконструкция почки в сосудистом режиме (**ПВ** - почечная вена).