

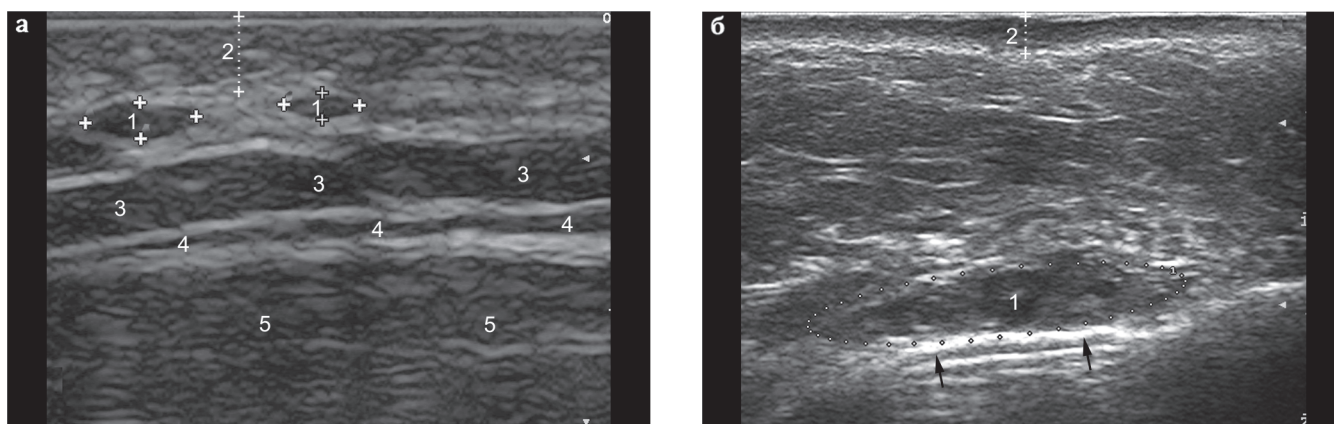Рис. 3.7. Филлеры высокой и низкой плотности:

а — филлер низкой плотности, введенный подкожно в области шеи: 1 — филлер, 2 — дерма, 3 — подкожно-жировая клетчатка, 4 — платизма, 5 — грудино-ключично-сосцевидная мышца;

б — филлер высокой плотности, введенный супрапериостально в область скуловой кости: 1 — филлер, 2 — дерма, **стрелки** — скуловая кость.




Рис. 3.8. Микроскопия бифазного филлера до воздействия (а) и после воздействия (б) гиалуронидазы.

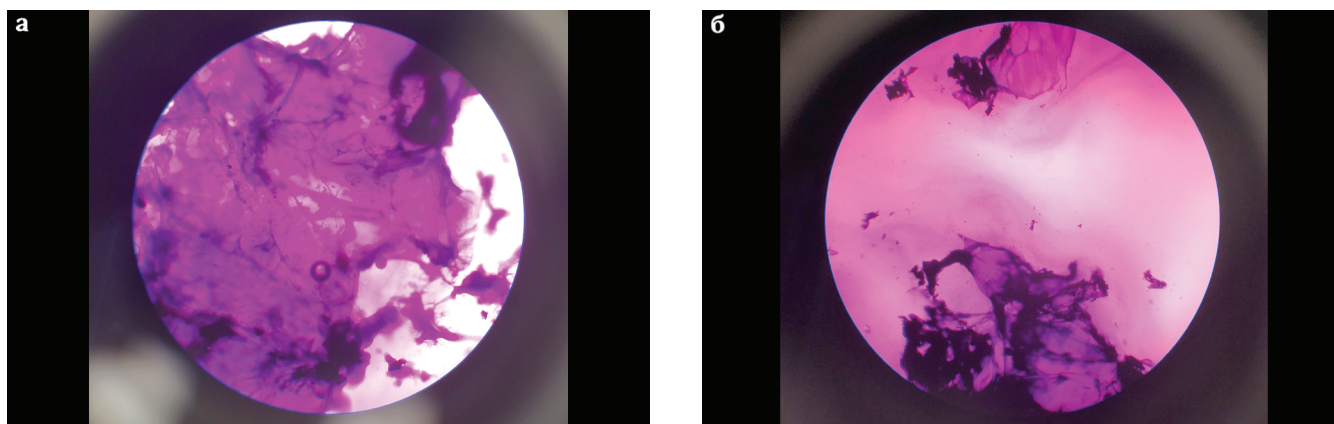


Рис. 3.9. Микроскопия филлера, стабилизированного полиэтиленгликолем до воздействия (а) и после воздействия (б) гиалуронидазой.