

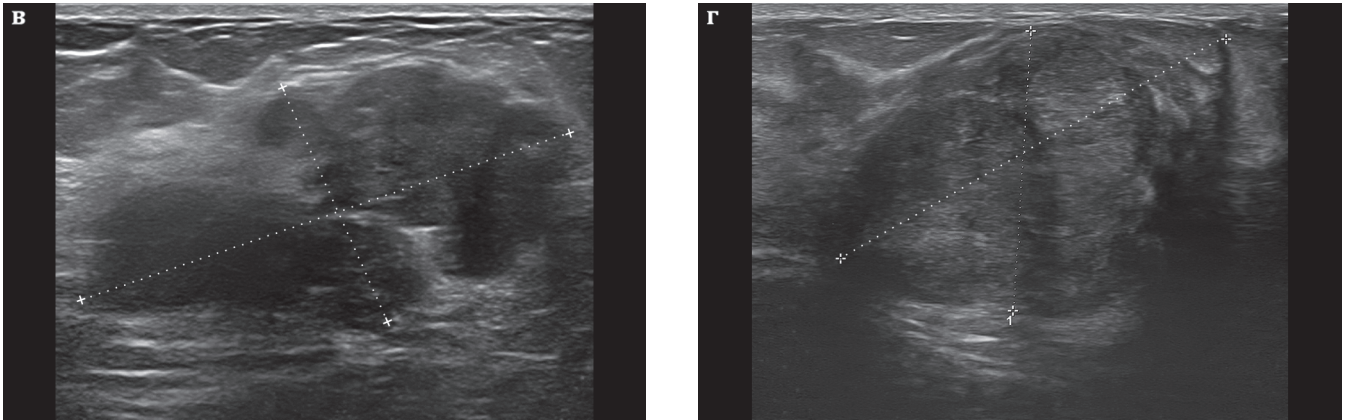Рис. 9.13 (продолжение рисунка, начало на стр. 73). Образования молочной железы (+...+), не имеющие полного набора УЗ-признаков доброкачественности, с признаками выраженного атипизма:

в, г — интраканаликулярные фиброаденомы с полициклическими неровными контурами, нечетким задним контуром (**в**), неравномерной васкуляризацией (**г**). *Заключение. Объемное образование... молочной железы. BI-RADS 4b.*

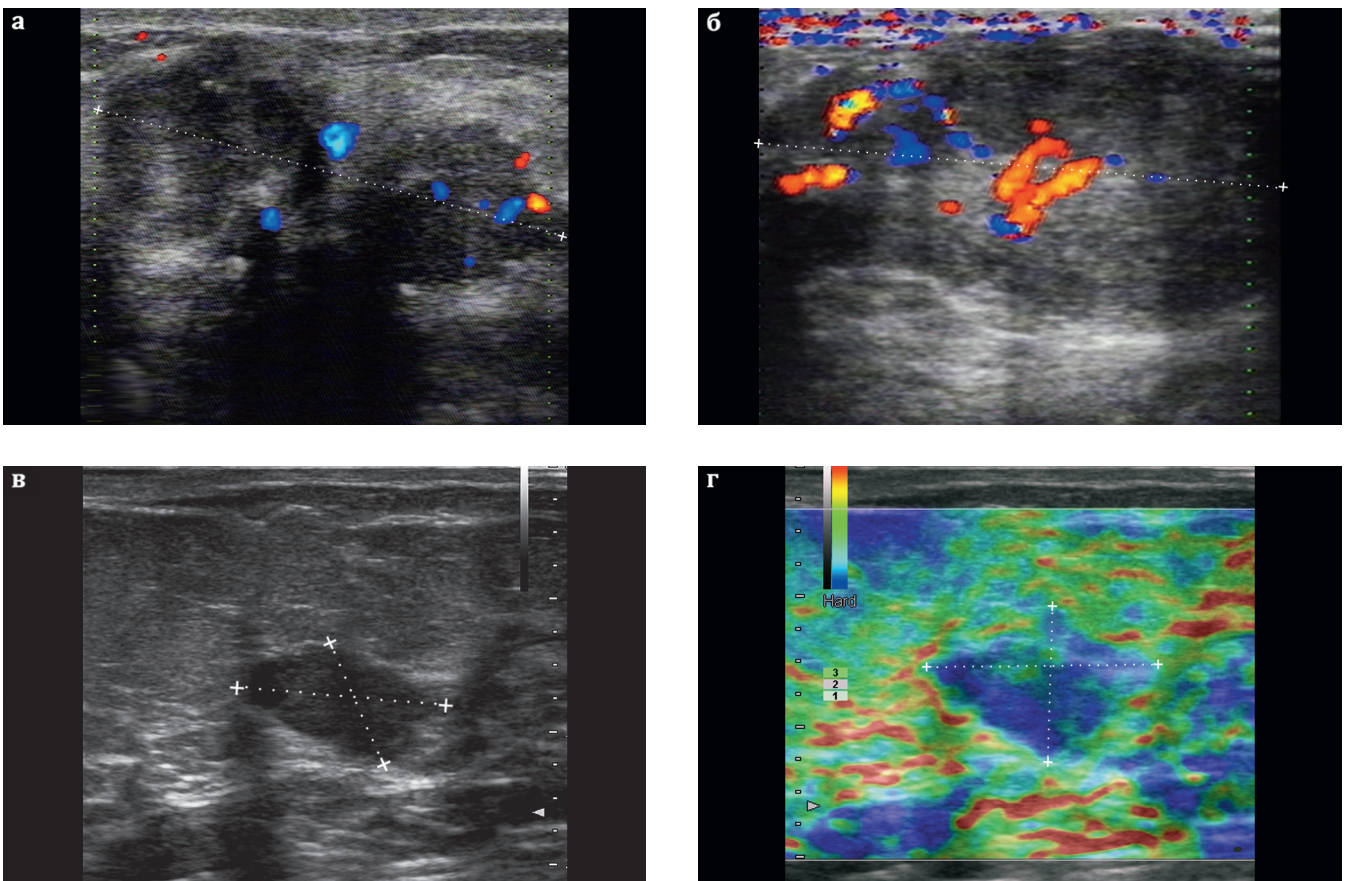


Рис. 9.14. Образования молочной железы (+...+), не имеющие полного набора УЗ-признаков доброкачественности, с признаками выраженного атипизма:

а, б — крупная гамартома с неровными бугристыми контурами, с выраженной неоднородностью ткани, с патологическим сосудистым рисунком, не характерным для доброкачественного образования (**б**);

в, г — фиброаденома, в режиме эластографии высокой жесткости, что не характерно для доброкачественного образования (**г**). *Заключение. Объемное образование... молочной железы. BI-RADS 4b.*